

# PENETRUJÍCÍ PORANĚNÍ KRKU

## KAZUISTIKA A MANAGEMENT

kpt. MUDr. Bc. Jiří Kotek

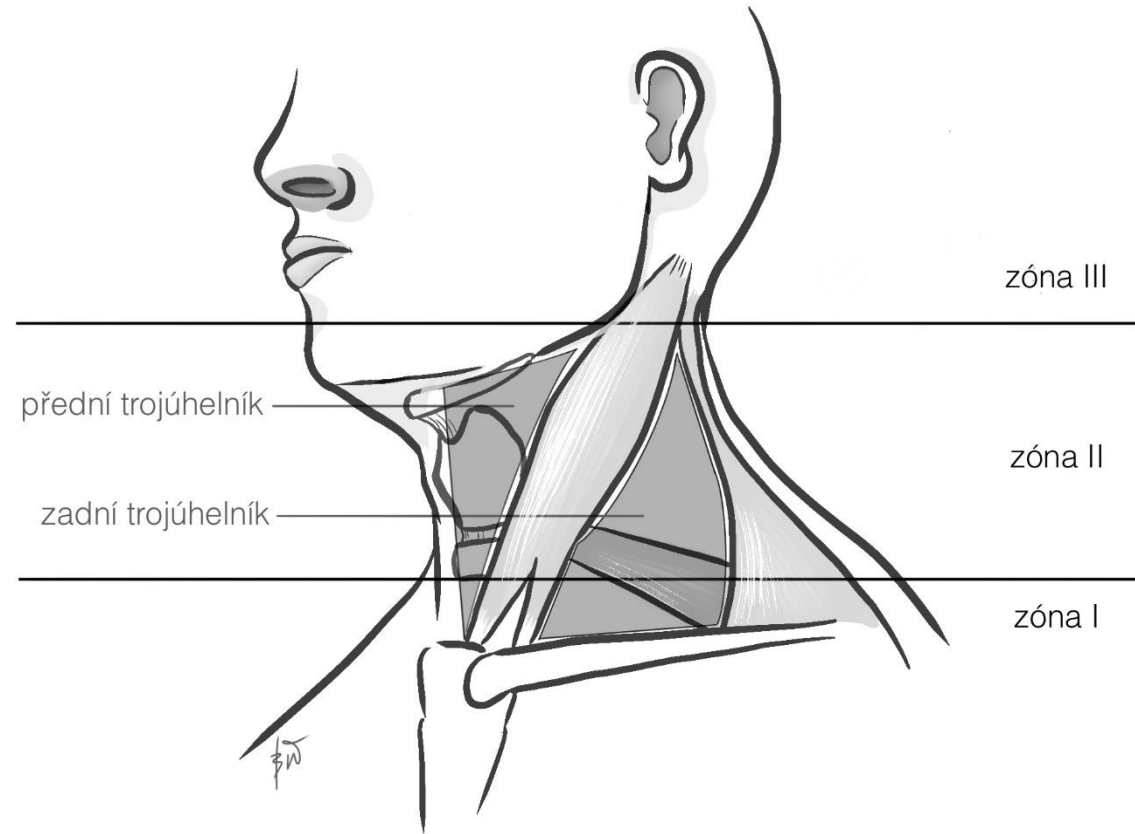


# PENETRUJÍCÍ PORANĚNÍ KRKU (PNI)

- V mírových podmínkách málo častá
  - 5-10 % traumat u dospělých
  - Spojeno s násilnou trestnou činností
  - Bodné, střelné, DN, atypické (luk, kuše, stavby apod.)
- Ve válečných podmínkách 16-39 %
  - Příčina úmrtí 40-70 % bojových ztrát

# PENETRUIJÍCÍ PORANĚNÍ KRKU (PNI)

- Poranění penetrující *musculus platysma*
- Rozdělení na přední a zadní trojúhelník a 3 zóny dle Monsona (1969)



zóna III

přední trojúhelník

zóna II

zadní trojúhelník

zóna I

# PENETRUJÍCÍ PORANĚNÍ KRKU (PNI)

- Soft signs
  - malé žilní krvácení, neexpandující hematom, poranění brachiálního plexu, ...
- Hard signs
  - život ohrožující krvácení, rychle expandující hematom, viditelné bublání z rány či obtížná ventilace, šokový stav

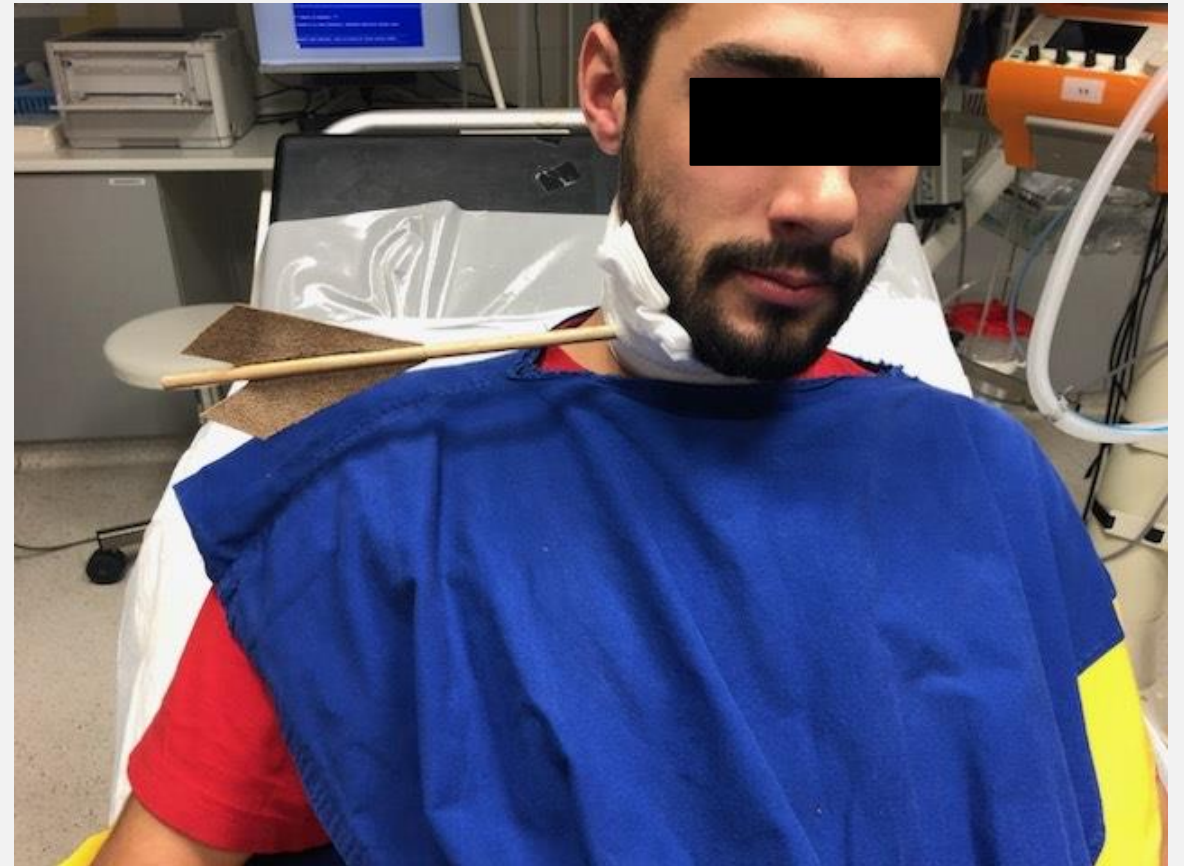
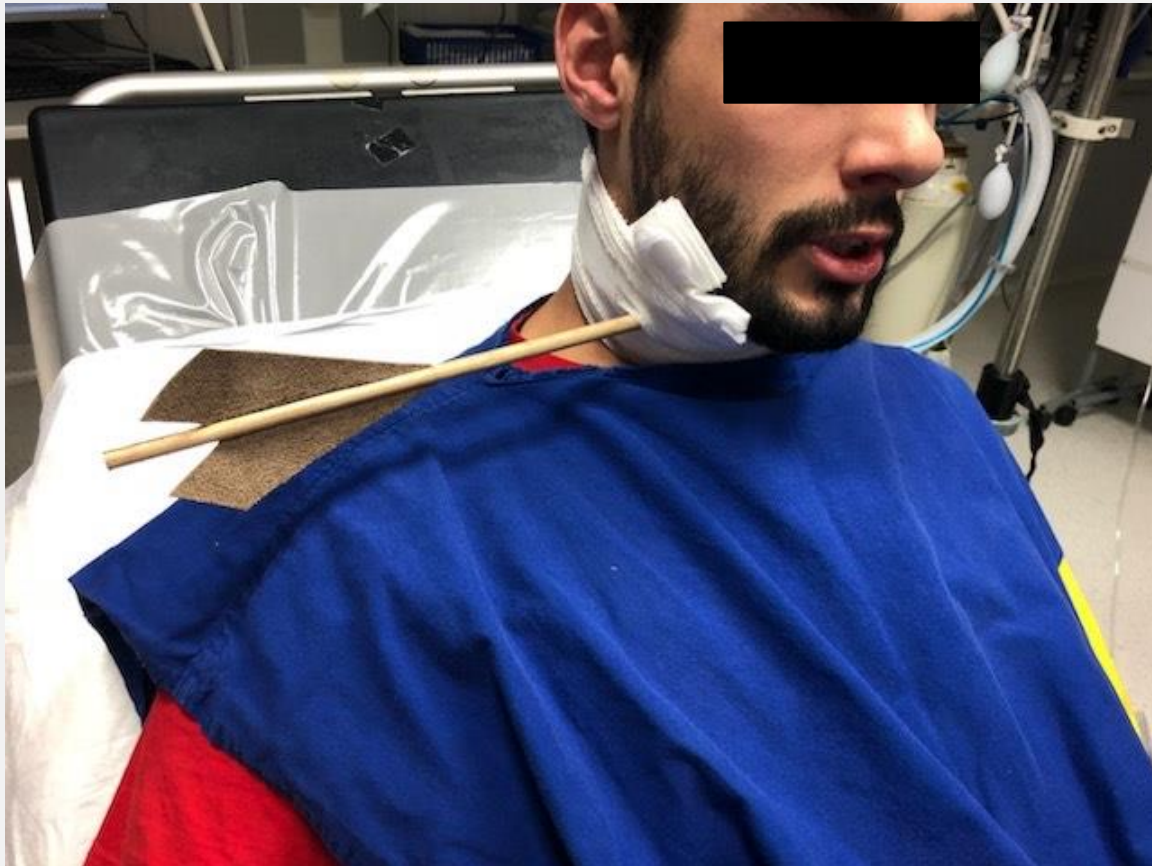# PENETRUJÍCÍ PORANĚNÍ KRKU (PNI)

- Primary survey - dle ATLS algoritmu
  - cABC
  - zajištění DC časně při podezření na jejich poranění
- Pomocná vyšetření:
  - Důležitost endoskopických vyšetření spíše než CT
  - FAST při poranění zóny I
  - CTA x sono x angiografie

## KAZUISTIKA (PNI)

- muž 26 let, náhodně zasažen šípem z kuše do krku
- ZZS na místě 14:20 (13min od výzvy) – pacient sedící, spontánně ventilující bez dušnosti, normálně komunikující s okolím
- Hrot šípu hmatný v měkkých tkáních krku vlevo
- TK 150/85, P 110/min, SpO<sub>2</sub> 98% bez O<sub>2</sub>, zajištěn PŽK – RF 500ml, SoluMedrol 80mg a transport ve VAMA
- Předání LZS na Emergency FN HK v 15:18

## KAZUISTIKA (PNI)





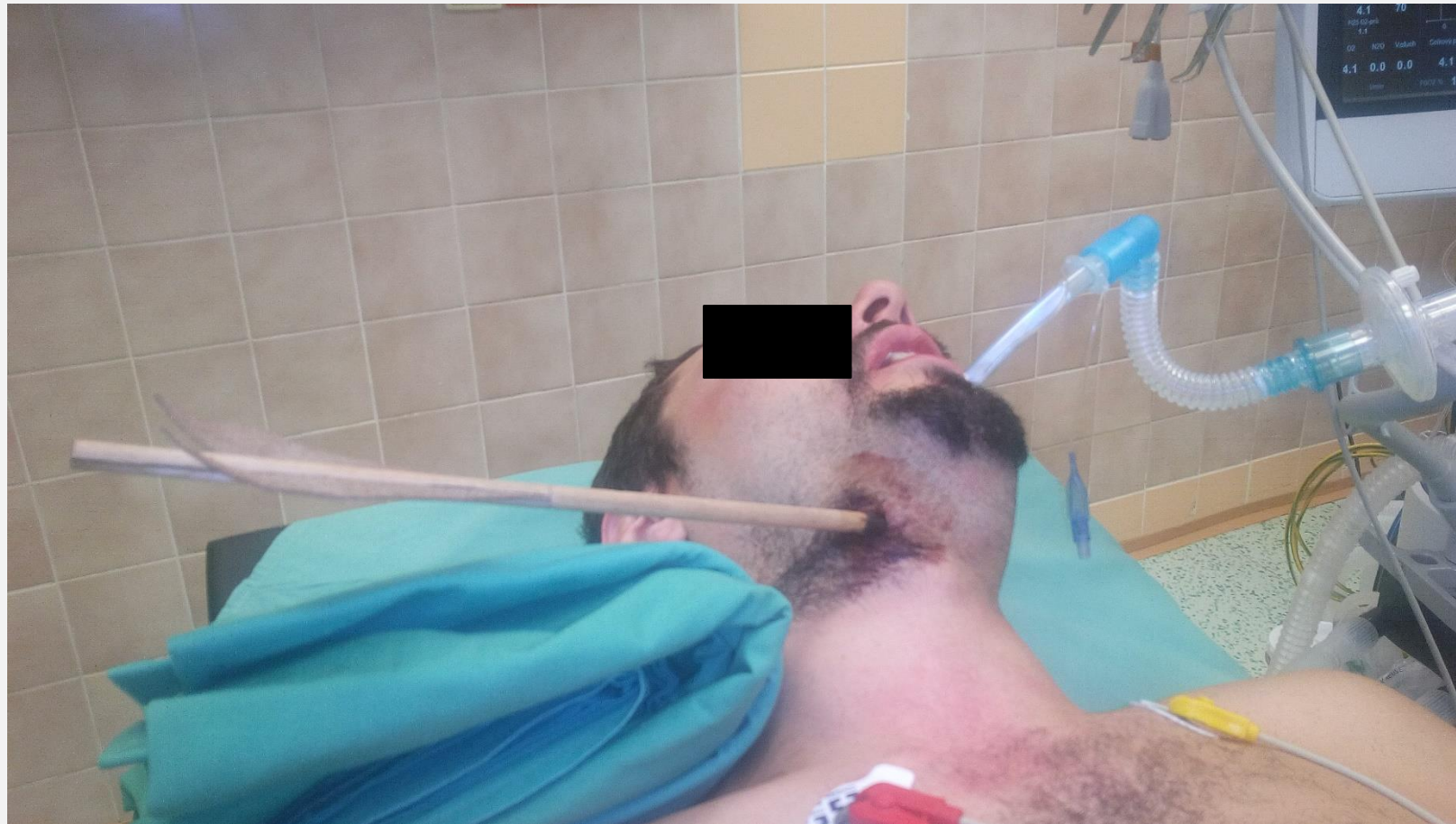## KAZUISTIKA (PNI)

- Primary survey dle ATLS
- stand. laboratorní vyš.
- RTG krku, S+P
- CTA krku – hrot uložen mělce na rozhraní svalů spodiny dutiny ústní a krku, ventrálně před jazykou, bez poranění DC, GIT či velkých cév
- ATB profylaxe, TAT
- stabilní pacient předán na kliniku ORL

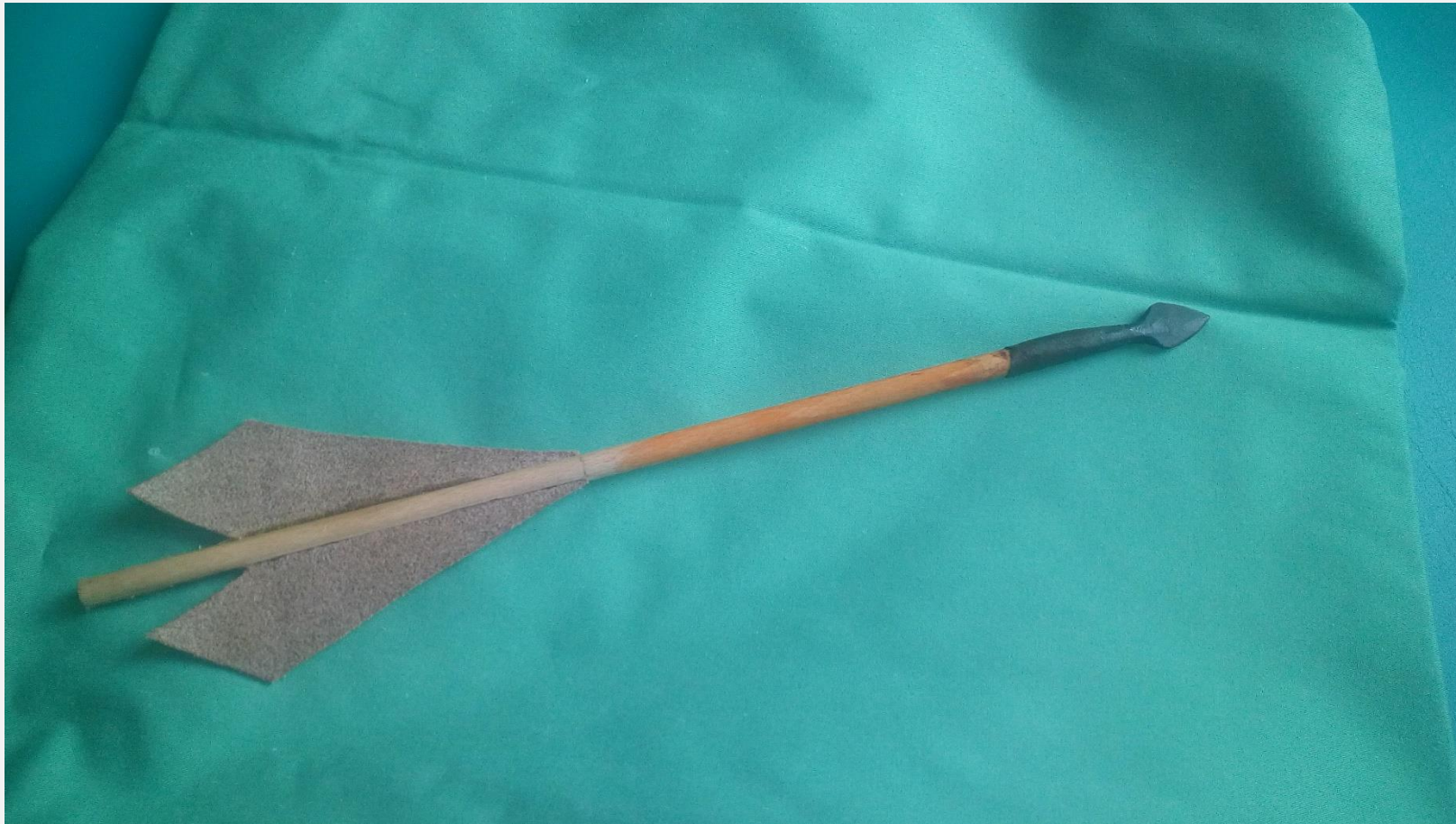## KAZUISTIKA (PNI)

- Na ORL klinice pacient akutně revidován, odstraněno cizí těleso, laváž a drenáž rány a pacient dimittován s ATB do domácího ošetřování 4 pooperační den.

# KAZUISTIKA (PNI)



# KAZUISTIKA (PNI)



# DISKUZE

- Použití Foleyova katetru pro dočasné tamponády rány, zejména v zóně I
- „Non-zonal“ přístup
- Přijato k publikaci v Formosan Journal of Surgery

DĚKUJI ZA POZORNOST!

